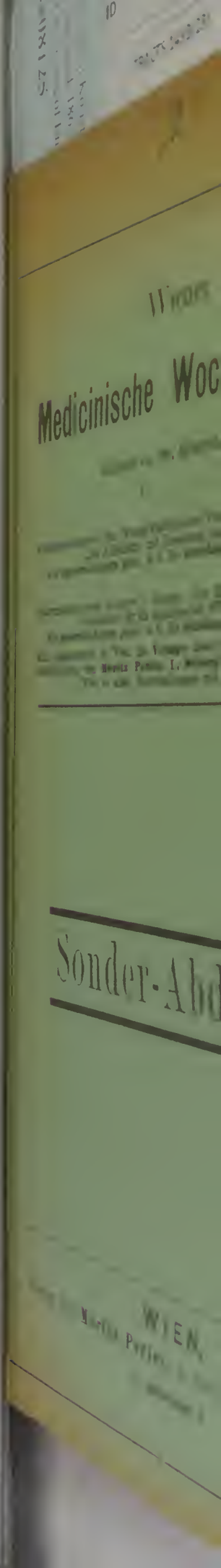
Medicinische Woc
Sonder-Abd
WIEN

22.

Wiener

Medicinische Wochenschrift.

Redigiert von Dr. Heinrich Adler.

Pränumerationspreis der „Wiener Medicinischen Wochenschrift“ inclusive Beilage „Der Militärarzt“ mit Zusendung durch die Post:
Für Oesterreich-Ungarn ganzj. 20 K, für Deutschland und das Ausland 24 Mk.

Pränumerationspreis inclusive 2 Beilagen „Der Militärarzt“ und „Oest.-ung. Centralblatt für die medicinischen Wissenschaften“:
Für Oesterreich-Ungarn ganzj. 24 K, für Deutschland und das Ausland 30 Mk.

Man pränumeriert in Wien im **Verlage** dieser Zeitschrift: K. und k. Hofbuchhandlung von **Moritz Perles, I., Seilergasse 4 (Graben)**. Ausser Wien in allen Buchhandlungen und Postanstalten.

Sonder-Abdruck.

WIEN,
Verlag von **Moritz Perles**, k. und k. Hofbuchhandlung,
I., Seilergasse 4

Separatabdruck aus der „Wiener Medicinischen Wochenschrift“
(Nr. 26, 1902).
Verlag von Moritz Perles, k. und k. Hofbuchhandlung, Seilergasse 4, Wien.

Zur Diagnostik des „Syndrome de Benedikt“.

Von Dr. **JULIUS FLESCH**, Assistent der Poliklinik in Wien.

In der am 12. December 1901 abgehaltenen Sitzung der Gesellschaft für innere Medicin in Wien stellte Herr Dr. Sorgo einen Kranken mit der Diagnose Gehirntumor vor. Der Vortragende verlegte den Sitz der Geschwulst an die Basis und vermuthete nebst dieser eine zweite Geschwulst im rechten motorischen Rindencentrum, fasste aber auch die Möglichkeit einer multiplen Sclerose in's Auge. In der Discussion darüber wurde von einer Seite auf ein functionelles Leiden, ferner auf die Wahrscheinlichkeit einer Sehhügelgeschwulst mit Uebergreifen auf die Vierhügel hingewiesen. Es handelte sich nämlich um ein Krankheitsbild, welches laut Anamnese mit einer rechtsseitigen Oculomotoriuslähmung begann, der sich Schwäche der linksseitigen Gliedmassen zugesellte. In weiterer Folge wurde auch der linke Oculomotorius, Abducens und Facialis ergriffen und nun kam ein Schütteltremor der linken Oberextremität dazu, der mit Zitterbewegungen im Daumen begann, dann nacheinander auf den Zeigefinger, den Flexor carpi ulnaris und die Beuger überging. Die Schüttelkrämpfe werden als continuierlich geschildert und steigerten sich bei psychischer Erregung und intendierten Bewegungen, während sie im Schlafe cessierten. Vor einem

Monate wurde auch die linke Unterextremität von ähnlichen Schüttelkrämpfen befallen.

Diesen Symptomencomplex, nämlich Hemiplegie mit contralateraler Oculomotoriuslähmung und Intentions- oder Schütteltremor in den gelähmten Gliedern, hat Benedikt schon im Jahre 1874 in seiner „Nervenpathologie und Elektrotherapie“ ausführlich beschrieben und auch die Autopsie dieses Falles mitgetheilt, die einen taubeneigrossen Tuberkel im rechten Grosshirnschenkel ergab, übergreifend auf die Vierhügel. Benedikt erklärte ausdrücklich, dass der Tremor und die contralaterale Oculomotoriuslähmung durch den Sitz der Geschwulst im Hirnschenkel bedingt sind.

Im Jahre 1888 demonstrierte Benedikt in der Sitzung des medicinischen Doctorencollegiums am 19. November zwei ähnliche Fälle. Der erste betraf eine Phthisikerin, die eine Oculomotoriuslähmung mit gekreuzter Hemiparese und Tremor dieser Seite aufwies. Im dritten Falle war es eine Frau mit anfangs rechtsseitiger Oculomotoriuslähmung, der sich alsbald linksseitige Hemiplegie mit Schüttelkrampf zugesellte. Etwas später wurden auch der linke Oculomotorius und die linksseitigen Extremitäten gelähmt und auch diese vom Schüttelkrampf befallen. Dieser Fall, meinte Benedikt, zählt für zwei. Der Tremor nähert sich nach seiner Meinung nach am ehesten dem bei multipler Sclerose, da er durch willkürliche Bewegung gesteigert wird, aber er hat auch mit dem bei Paralysis agitans gewisse Uebereinstimmung. Zum Schlusse seines Vortrages resumiert Benedikt, dass diesem Complex grosse Bedeutung zukomme, da er eine präcise Localisation des Zitterkrampfes zulasse. Die Läsion müsse sich immer im Haubentheile des Hirnschenkels im Niveau des Oculomotoriuskerns (vorderer Vierhügel) finden.

Diese scharfe Beobachtung blieb weitere fünf Jahre unbeachtet, bis Charcot im Jahre 1893, am 24. Februar, anlässlich einer Vorlesung in der Salpêtrière einen gleichen Fall vorstellte und den Symptomencomplex als einen typischen, aber seltenen mit „Syndrome de Benedikt“ benannte.

Der Vortrag erschien im Auszuge in der Médecine moderne (1. März 1893, p. 194). Nebst diesen vier Fällen beschreibt Gilles de la Tourette in seiner vorzüglichen

Monographie über „Syndrome de Benedikt“ zwei weitere Fälle, wo der Tremor theils athetotischen Charakter trug, theils intermittierend, theils continuierlich war, stets die paretischen oder paralytischen Glieder betraf und mit Lähmung des gegenseitigen Oculomotorius einherging. La Tourette bezeichnet den Tremor als in der Mitte stehend zwischen Hemichorea und Hemiathetose oder er hält die Mitte zwischen Sclerose en plaques und Paralysis agitans. Zufolge Ausbreitung des Tumors wird natürlich häufig das klinische Bild verwischt; es tritt Oculomotoriuslähmung der anderen Seite oder Lähmung benachbarter Hirnnerven (Facialis, Abducens, Trochlearis) hinzu; massgebend wird aber stets die Evolution des Krankheitsbildes und die Anwesenheit des Tremor sein.

Gilles de la Tourette konnte in seiner Monographie sechs typische Fälle darstellen. Bei Durchsicht der Literatur findet sich jedoch eine Anzahl Krankengeschichten mit Autopsie, welche das „Syndrome de Benedikt“ zeigen und mit den ersten Beobachtungen in allem und jedem übereinstimmen.

Fleischmann (Wr. Med. Wochenschrift Nr. 6, 1871) publicierte einen typischen Fall, wo nebst Erweichung des linken Pedunculus cerebri auch ein Tumor im linken Sehhügel gefunden wurde: er betraf einen 2jährigen Knaben, der mit continuierlichem Tremor der rechten Hand erkrankte. Es folgten der Reihe nach Ptosis und Mydriasis links, spastische Parese der rechtsseitigen Glieder mit Tremor. Facialis rechts paretisch. F. berichtet, dass das Zittern bei intendierter Bewegung sich steigerte. Die Sensibilität war rechts vermindert.

Greiwe (Neurolog. Centralbl. 1894, S. 130) Solitärtuberkel im rechten Grosshirnschenkel, bezw. der Haube, mit Degeneration der Schleife. Der Fall ist atypisch, weil Diplopie und tremor nur zeitweilig vorhanden waren.

Mendel (Berl. klin. Wochenschr. Nr. 29, 1885) theilte der Berliner med. Gesellschaft am 3. Juni 1885 folgende Beobachtung mit:

Ein 4¾jähriges Kind kam mit Intentionszittern des rechten Armes am 6. Jänner in seine Behandlung. Mitte Juli trat Zittern des rechten Beines dazu. Es folgten dann im November Ptosis, Mydriasis und Parese des Rectus internus am linken Auge, ferner Parese des rechten Mundfacialis, des rechten Hypoglossus und der rechtsseitigen Nackenmus-

kulatur, hierauf Schwäche des rechten Armes und Beines mit Flexionscontractur. Beim Versuche zu greifen stellt sich Zittern und Ataxie ein. Die Sensibilität allerorts normal. Diagnose: Tumor im linken Hirnschenkel. Die Section ergab einen Tuberkel im linken Hirnschenkel von 2 cm Länge und 1·25 cm Durchmesser, der die Gestalt eines Zapfens trug, mit der Spitze nach hinten gegen die Brücke, mit der Grundfläche bis an den Thalamus reichte. Die Haube des linken Hirnschenkels war zerstört, der Fusstheil normal. Zerstört waren ferner der rothe Kern und Bindearm.

Bloeq et Marinesco: Sur un cas de tremblement Parkinsonien hemiplegique symptomatique d'un tumeur du pedouenl cérébral (Société de Biol., Mai 1893).

Krafft-Ebing (Wr. k. u. Woch. Nr. 47, 1889) publicierte einen Fall von Tumor in der linken Grosshirnschenkel-Haubenbahn, der mit totaler rechtsseitiger Oculomotoriuslähmung nebst ausgesprochener Ataxie der linken Extremitäten ohne Parese einherging. Der Tuberkel war von ovaler Gestalt und hatte die Haubenportion der hinteren Dreivierttheile des rechten Grosshirnschenkels und den ganzen rechten Vorderhügel in sich aufgenommen. Krafft-Ebing sagt: „Der Befund entsprach nicht dem gewöhnlichen der Grosshirnschenkeltumoren, insoferne zwar eine dauernde gleichseitige Oculomotoriuslähmung bestand, aber die contralaterale (linke) Hemiplegie vermisst wurde. Dieses Symptom war ersetzt durch eine linksseitige Hemiataxie, als dauernde Erscheinung.“ Etwas weiter heisst es wieder: „Dieser klinisch-nekroskopische Befund scheint mir wichtig für die künftige Diagnose von Hirnstielerkrankungen und lässt sich wohl dahin verwerten, dass mit Hemiataxie gekreuzte Oculomotoriuslähmung auf eine Herderkrankung der Haubenbahn auf der Seite der Oculomotoriuslähmung im Grosshirnschenkelgebiete künftig zu beziehen sein dürfte.“ Es ist dies also ein rudimentäres „Syndrome de Benedikt“, anatomisch bedingt durch Freibleiben des Hirnschenkelfusses.

Ich habe also in der Literatur nebst den in der Studie von Gilles de la Tourette angeführten sechs Fällen noch mehrere gleich typische Beobachtungen gefunden und damit gezeigt, wie constant sowohl in anatomischer als auch klinischer Beziehung das Krankheitsbild ist.

Der Intentionstremor ist jedenfalls die interessanteste Erscheinung dabei, und es muss auffallen, dass derselbe in

den wenigen Fällen mannigfache Varietäten aufweist. Man verglich ihn mit Ataxie, Hemichorea, Hemiathetose, Paralysis agitans und Sclerose en plaques. Wie immer er auch sei, darin stimmen die Schilderungen überein, dass er durch willkürliche Bewegung an Intensität zunimmt. Benedikt hat im Jahre 1888 aus seinen Beobachtungen den Schluss gezogen, dass die Läsion des Hirnschenkels im Niveau des Oculomotoriuskerns die anatomische Ursache des Schüttelkrampfes darstelle. Er fügte noch hinzu, dass aller Wahrscheinlichkeit nach auch der Tremor bei Sclerosis multiplex und bei Paralysis agit. an dieser Stelle entspringen, nur dass der Mechanismus derselben von Fall zu Fall verschieden sein müsse, etwa derart, dass der willkürliche nervöse Impuls das einemal ein Hemmungscentrum für Zitterbewegungen erregt, das anderemal lähmt oder ein eigenes Reizcentrum beeinflusst.

Im Laufe der Zeiten haben die Meinungen über den Sitz hemichoreatischer Zuckungen (ohne Hemiplegie und mit solchen) öfter gewechselt. Wenn auch die Hemichorea als solche nicht direct zum Bilde des „Syndrome de Benedikt" gehört, so ist es doch mit Rücksicht auf Benedikt's seinerzeitigen Ideengang von historischem Interesse, die Evolution dieser Anschauungen kennen zu lernen.

Als Erster machte Charcot auf das häufige Zusammentreffen von Hemianästhesie mit der posthemiplegischen Chorea aufmerksam und behauptete, dass letztere durch Läsion eines besonderen Faserzuges in der inneren Kapsel entstehe. Englischerseits machte Gowers die Läsion des Sehhügels für die choreatischen Zuckungen verantwortlich. Anton schliesst sich letzterer Anschauung mit einer gewissen Modification an, indem er dem Sehhügel eine die automatischen Bewegungen anregende Function zuspricht, die in gewissen Beziehungen zur Haubenbahn stehen soll.

Eine grundverschiedene Theorie haben Kahler und Pick aufgestellt (Vierteljahrsschrift f. prakt. Heilkunde, 1879). Sie stellen die Behauptung auf, dass die choreatischen Bewegungen stets auf einen auf die Pyramidenbahn ausgeübten Reiz zu beziehen sind.

Bonhoeffer (Monatsschrift f. Psych. u. Neurolog., Bd. I, H. 1) hat zu dieser Frage Stellung genommen an der Hand eines klinisch und anatomisch genau beobachteten Falles, der klinisch als Hemichorea mit Ataxie und Intentionstremor ohne

jede Parese, mit ataktischer Sprachstörung, Schwindel und leichter contralateraler Oculomotoriusparese (Ptosis) verlief und dessen Autopsie ein kleines Carcinom in der Haube erkennen liess, das die Gegend der Bindearmkreuzung einnahm. Der Herd reichte weder an den Sehhügel, noch an die Pyramiden heran und erst sub finem trat infolge Uebergreifens auf die Vierhügel eine Läsion des Oculomotorius auf. Der Fall ist insoferne lehrreich, als erstens die Bewegungsstörung ein „eigenthümliches Gemisch von choreatischen Locomotionen und Intentionstremor" zeigte ohne Paresen irgend welcher Art, und zweitens dass der Tumor auf die Umgebung keinerlei Druckwirkung ausüben konnte. Dagegen meint Bonhoeffer, dass die Läsion des Bindearmes die Hemichorea bewirke, bezw. die Läsion der Bindearmbahn von der inneren Kapsel bis in das Kleinhirn.

Er deduciert ferner, dass für das Zustandekommen choreatischer Zuckungen eine gewisse Functionstüchtigkeit der Pyramiden nothwendig sei, und vermuthet, dass gewisse andere Momente das Zustandekommen choreatischer Zuckungen zugunsten anderer Zuckungsformen (Paralys. agit., mult. Sclerose) verhindern können.

Auch der Fall von Paralysis agitans, den Béchet publicierte, ist rücksichtlich der Localisation des Tremors lehrreich (Contribution à l'étude clinique des formes de la maladie de Parkinson — Thèse de Paris, 1892). Die Autopsie ergab hier einen haselnussgrossen Tuberkel in der Haube des Hirnschenkels, der weder Pyramiden noch Vierhügel berührte, daher ohne Hemiparese und ohne Oculomotoriusparese verlief. Sonderbarerweise findet sich in der Experimentalarbeit von Afanasieff (Med. Wochenschrift Nr. 9, 10, 11, 12, 1870) über die Function der Hirnschenkel, beziehungsweise deren Ausfall nach querer Section keinerlei Erwähnung von Zittern, ein Beweis, dass es sich um einen complicierten Mechanismus handeln muss.

Benedikt hat also mit klinischem Scharfblicke den Schütteltremor in die Haubenbahn verlegt und die späteren Beobachtungen, namentlich Bonhoeffer's Bindearmbahntheorie, stimmen mit seiner Behauptung überein.

Wenn auch Läsionen anderer Partieen der Bindearmbahn, wie der Sehhügel, der inneren Kapsel, der Bindearme motorische Reizerscheinungen bedingen, die alsdann eine

topische Diagnostik nicht zulassen, so ist doch gerade die Combination mit contralateraler Oculomotoriusparese und Schwäche der zitternden Extremitäten ein so typisches Symptomenbild, dass es in der Diagnostik anderen Typen, wie z. B. der Gübler'schen oder Weber'schen Lähmung oder der inneren Kapselblutung, unbedingt gleichgestellt werden muss.

In der Sitzung vom 24. April 1902 wurde denn auch die Autopsie des eingangs erwähnten Falles von „Syndrome de Benedikt" mitgetheilt. Es fand sich ein nussgrosser Tuberkel im rechten Grosshirnschenkel, der von der Vierhügelregion bis zum Pes pedunculi reichte und den Aquaeductus comprimiert hatte.

Verlag v. Moritz Perles, k. und k. Hofbuchhandlung. — Druckerei der k. Wiener Zeitung.